

JAK SE CO DĚLÁ: *OPERACE ŠEDÉHO ZÁKALU FAKOEMULZIFIKACÍ*

Šedý zákal (katarakta) je způsoben zkalením oční čočky a projevuje se (u pokročilé formy) bělavým zbarvením zornice. Naše klinika je jediným pracovištěm v ČR, které rutinně implantuje umělé nitrooční čočky psům. Operace provádí Doc. MUDr. Jiří Korynta, CSc.

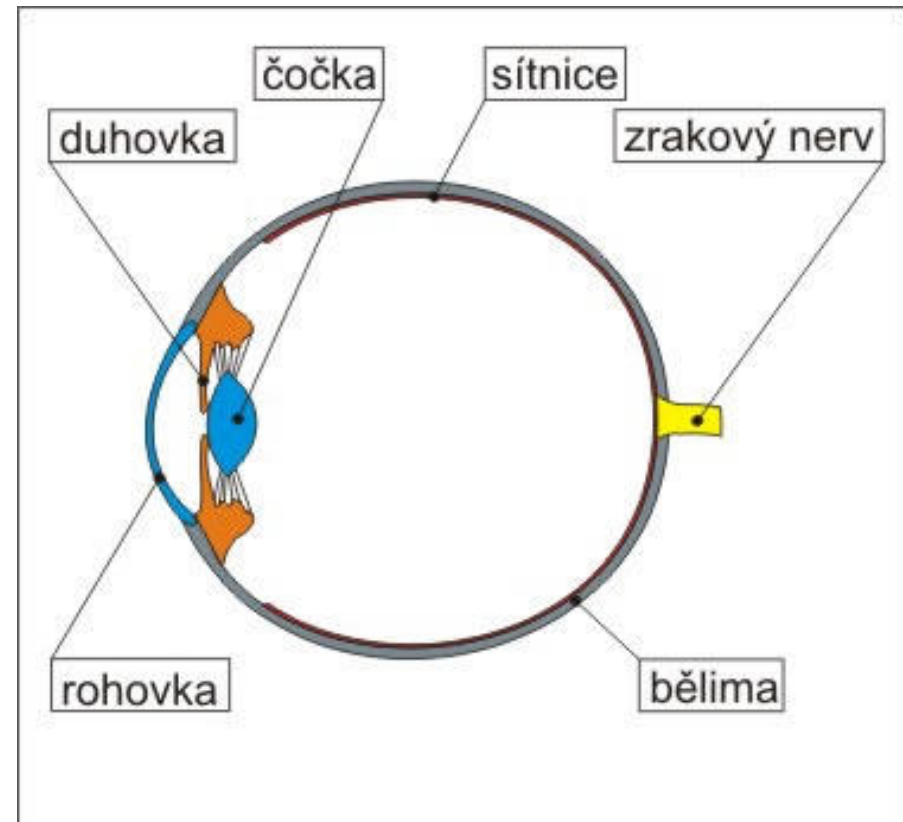
Oko je optický systém, který se skládá ze stejných součástí jako kamera nebo fotoaparát.

Rohovka a čočka s duhovkou - objektiv s clonou - zajišťují vytvoření ostrého obrazu na sítnici.

Sítnice je vrstva citlivá na světlo a vzniká na ní obraz pozorovaného předmětu stejně jako na filmu nebo CCD prvku.

Zrakový nerv shromažďuje informaci z celé plochy sítnice a vede ji do mozku.

Pokud je některá z těchto tří částí oka porušena, postižený člověk nebo zvíře špatně vidí nebo nevidí vůbec.

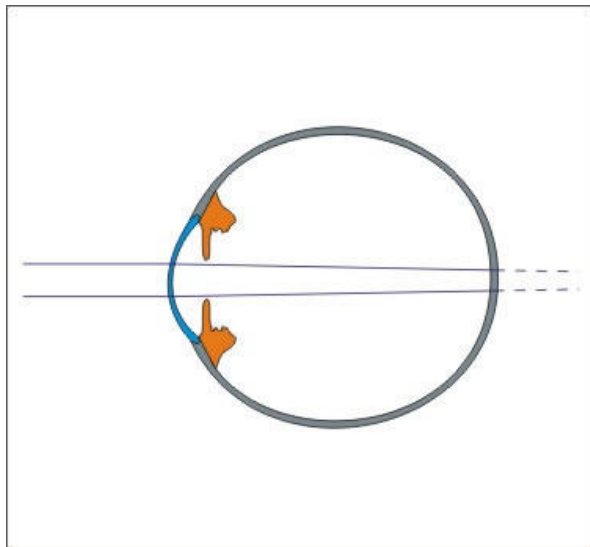
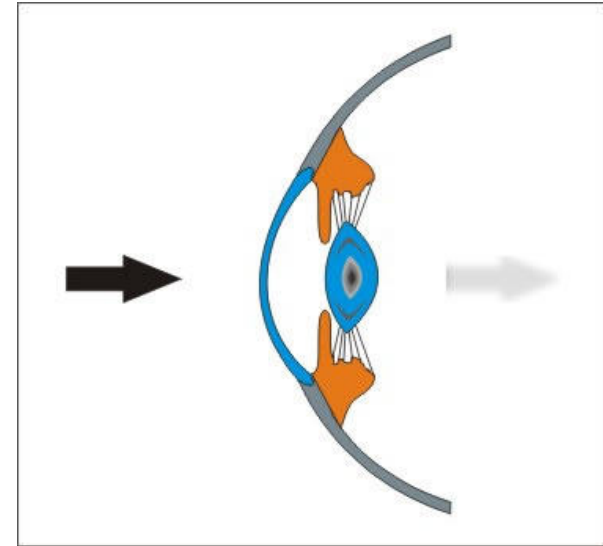


Šedý zákal je onemocnění oční čočky, které spočívá v postupném zkalování jejích vnitřních struktur až po její úplné zkalení.

Pokud je čočka zčásti nebo úplně zkalená, neprochází skrz ní dostatek světla a to, které případně prošlo, nevytváří na sítnici dostatečně ostrý obraz.

Vývoj šedého zákalu je postupný, od počátečních ojedinělých zákalů v jinak čiré čočce až po její úplné bělavé zkalení, kdy postižené oko vnímá pouze světlo nebo tmu.

Počáteční stadia zkalení se rozpoznávají obtížně bez speciálních vyšetření (pomocí oftalmoskopu). Pokud je ale čočka úplně zkalená, zornice je místo své původní šedočerné barvy zcela bílá.



Podstatou operace šedého zákalu je odstranění zkalené čočky, která brání průchodu paprsků světla na sítnici. Čočka je však součástí optického systému oka, takže po pouhém odstranění čočky sice světlo na sítnici dopadá, ale paprsky jsou lámány nedostatečně a ohnisko obrazu vzniká daleko za sítnicí. Bez vlastní oční čočky je obraz vznikající na sítnici silně rozostřený.

Aby byl výsledný obraz ostrý, musí se ohnisko zobrazení nacházet v rovině sítnice, je tedy nutné k optickému systému oka přidat chybějící dioptrie.

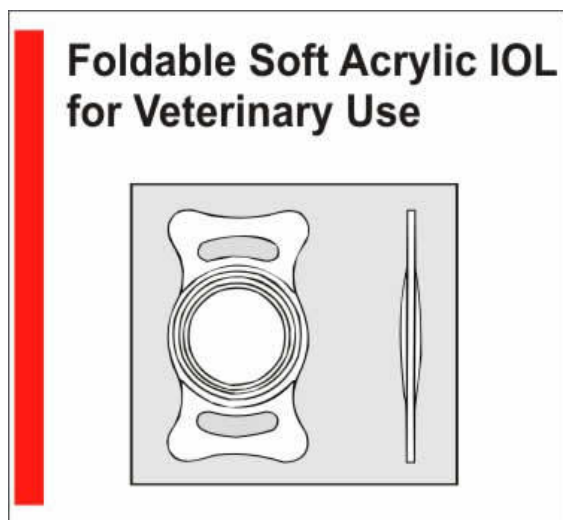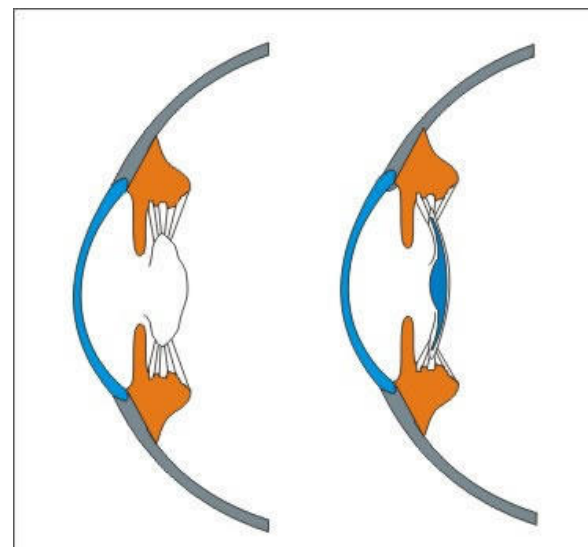
Tento stav lze upravit implantací nitrooční čočky přímo do oka na místo původní čočky.

Ještě před 15 lety se tento stav napravoval přepisem brýlí s čočkami +10,0 dioptrií, v krátkém mezidobí se užívaly speciální kontaktní čočky.

Nová čočka z umělé hmoty se implantuje do oka do pouzdra původní oční čočky. Aby bylo možné implantaci úspěšně provést, musí být pouzdro čočky otevřeno kruhovitým otvorem v přední ploše. Tímto otvorem se také z čočky odstraňuje ultrazvukovou sondou její zkalený obsah.

Pouzdro se v oku ponechává, protože tvoří oporu pro novou čočku z umělé hmoty. Pokud dojde při operaci k nechtěnému porušení pouzdra, což bývá časté v případech, kdy se šedý zákal operuje pozdě, může dojít ke stavu, kdy nelze do oka novou čočku bezpečně implantovat, protože by mohla spadnout dovnitř do oka do sklivce. V tomto případě zůstane po operaci oko bez čočky.

Samotný fakt, že oko se při operaci otevírá malým řezem, což je umožněno právě užitím ohebných čoček, způsobuje, že tento chirurgický zákrok je velmi bezpečný.



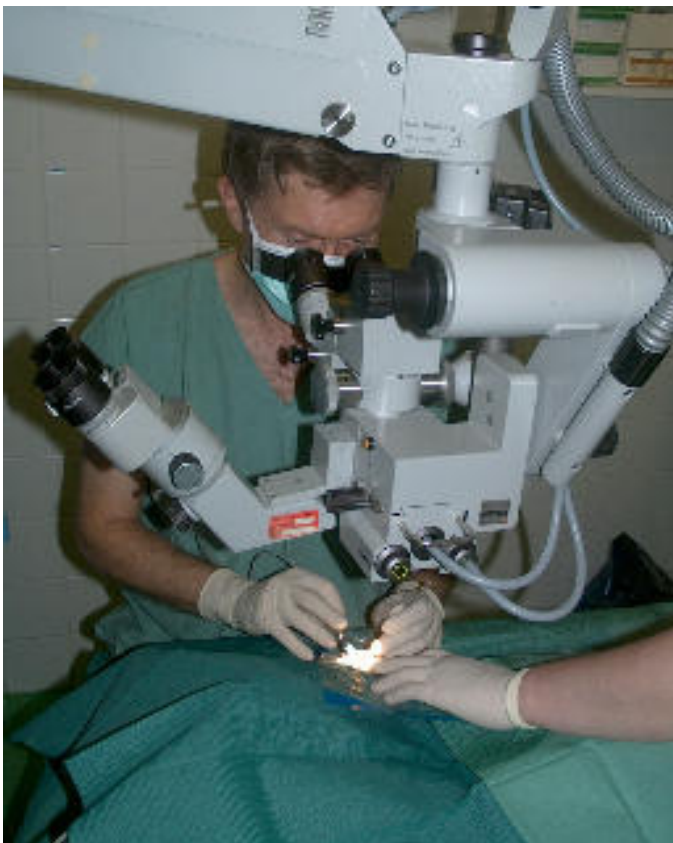Ve veterinární medicíně se nitrooční čočky pro psy vyrábějí až v současnosti, je to způsobeno specifickou problematikou operace šedého zákalu u psů.

Lidská čočka má lomivost +20,0 dioptrií, všichni výrobci čoček jsou na tuto hodnotu zavedeni. Navíc, aby bylo možné operací změnit brýlovou korekci, kterou pacient před operací nosil, vyrábí se humánní čočky v široké škále dioptrií, ovšem s nejvyšší hodnotou kolem +35,0 dioptrií. Nitrooční čočka nad +35,0 dioptrií má tak velkou středovou tloušťku, že je technologicky obtížné ji vyrobit.

Psí oko potřebuje pro vytvoření ostrého obrazu +40,0 dioptrií, tedy dvojnásobek, než potřebuje člověk. Z tohoto důvodu se nitrooční čočky pro psy vyrábějí teprve v poslední době a jejich konstrukce je od humánních čoček trochu odlišná.

První nesmělé snahy o implantaci nitroočních čoček u psů se objevily v 50. letech minulého století, ale teprve zásadní rozvoj této techniky v humánní medicíně umožnil zavést nové chirurgické postupy i ve veterinární medicíně.

V zásadě jde o použití těchto postupů:
mikroskop s koaxiálním osvětlením
fakoemulzifikace
speciální veterinární nitrooční čočky



Celá operace se provádí pod operačním mikroskopem. Speciální operační mikroskop nejen zvětšuje obraz tak, aby detaily oka byly dobře viditelné a operace byla provedena co nejpřesněji, ale navíc zajišťuje zviditelnění jinak obtížně zobrazitelných struktur oka, zejména zadního pouzdra.

Chirurg by během operace neměl zadní pouzdro porušit. Pokud je v pouzdru příliš velká trhлина, nelze do oka novou čočku implantovat.

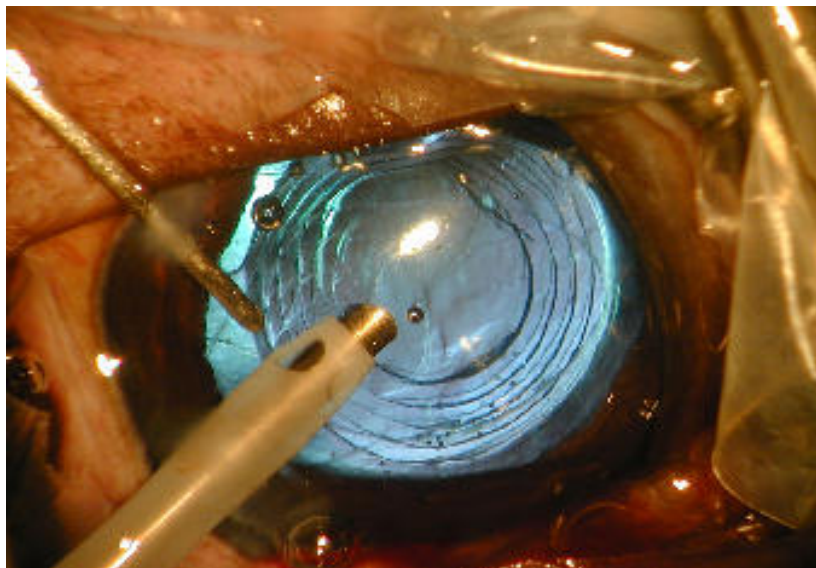
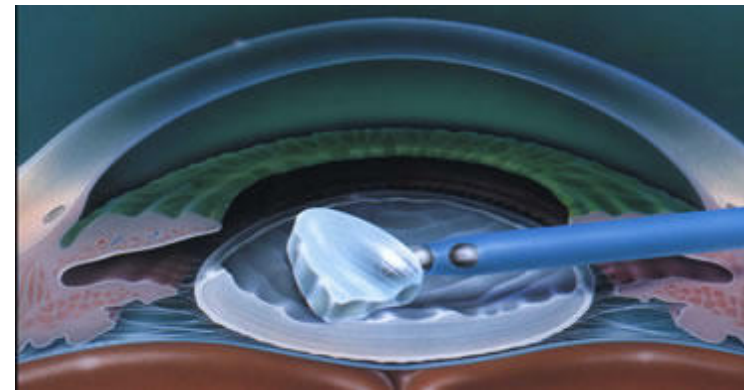
Na obrázku je vidět pouze optická část mikroskopu, celá optika je umístěna na masivním podstavci. Optikou lze pomocí nožních pedálů pohybovat tak, aby ve středu operačního pole byla ta oblast oka, kde chirurg právě operuje.

Oftalmologický operační mikroskop má na rozdíl od jiných speciální konstrukci optiky a osvětlení.

Operace šedého zákalu se vyvíjela do současné podoby asi 4 000 let . Dnes se standardně provádí technikou fakoemulzifikace - tzn. odstraněním obsahu čočky pomocí ultrazvuku. K tomu se používá speciální přístroj, jehož pracovním nástrojem je fakokoncovka, která se zavádí při operaci do oka a s kterou chirurg manipuluje.

Fakokoncovka pracuje jako miniaturní sbíječka. Její dutý hrot kmitá na frekvenci ultrazvuku a odděluje tím části tvrdého neprůhledného jádra čočky, které jsou zároveň odsávány. Přitom je do oka přiváděna tekutina, která koncovku chladí a zároveň zajišťuje, aby při odsávání fragmentů čočky mělo oko stále svůj kulovitý tvar.

Hrot koncovky se zavádí při operaci do oka. Tvrdý kmitající hrot fakokoncovky je ukryt v silikonovém obalu (modrý), mezerou mezi obalem a hrotem proudí do oka dvěma otvory voda.



Umělá nitrooční čočka se do oka implantuje do pouzdra původní vlastní čočky. Během několika týdnů v oku pouzdro ztvrdne a nová čočka je v oku stabilizována a pevně usazena.

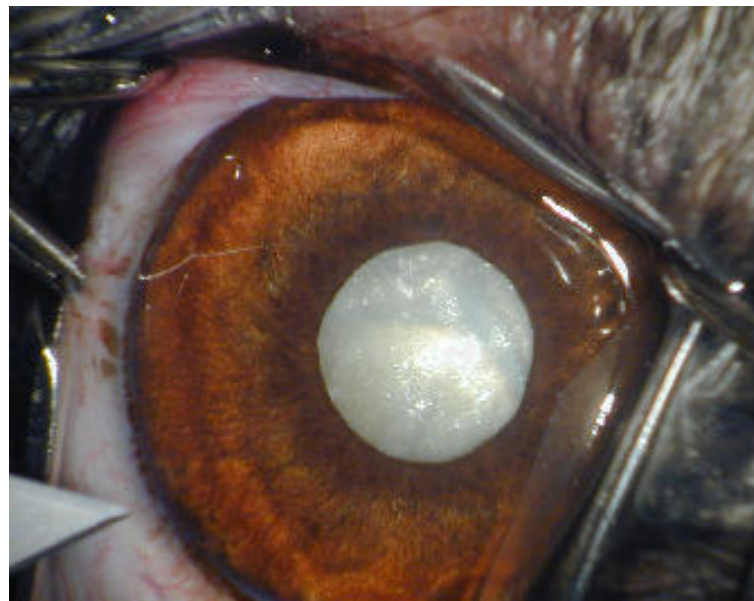
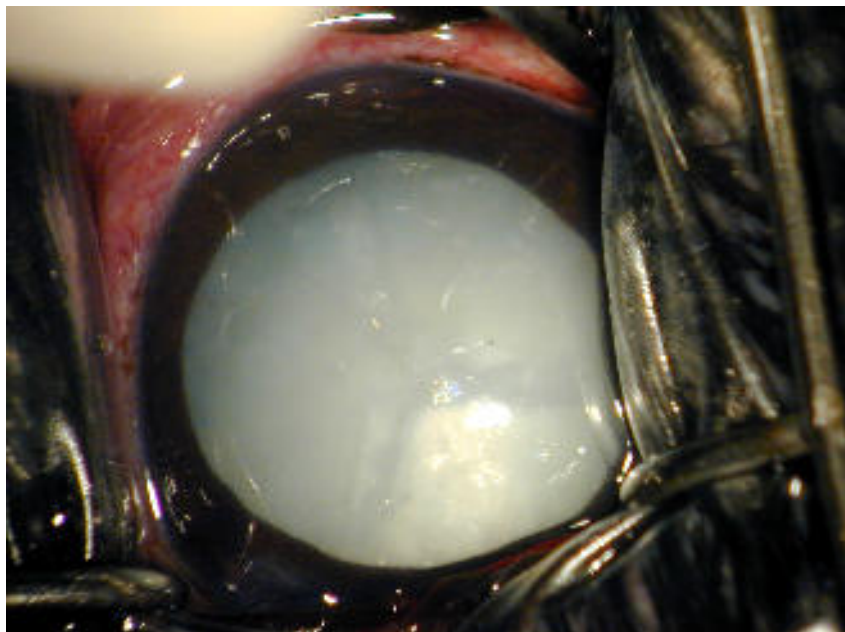
Takto se vytvoří nový optický systém, který zajišťuje, že na sítnici dopadají paprsky do ohniska - vnímaný obraz je zaostřený.

OPERAČNÍ POSTUP při chirurgickém řešení šedého zákalu

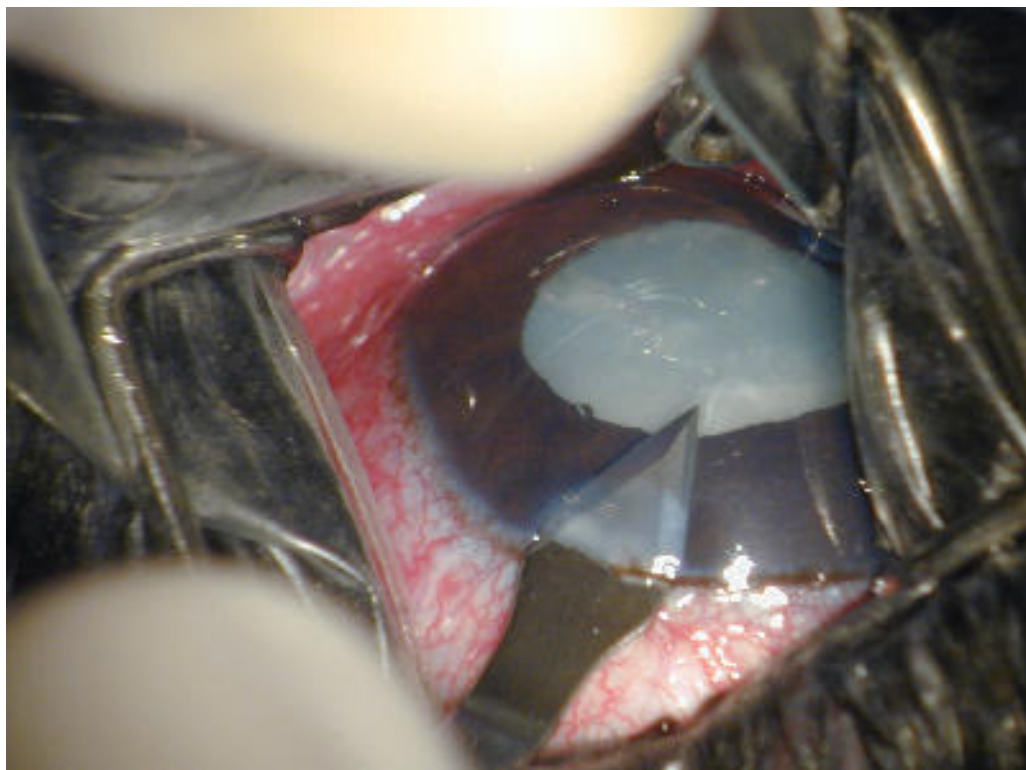
(pro názornost jsou použity fotografie operací více pacientů)

Na fotografii je před započítím operace vidět připravené operační pole. Operované oko má hnědou duhovku, v jejím středu je bělavě zbarvená zornice. Bílá barva s perleťovými lesky je známkou přezrálého šedého zákalu. Tento pes se dostal k operaci až pět let poté, co si majitel všiml, že jeho svěřenec začíná mít problémy s viděním. Barva zornice se během vývoje šedého zákalu měnila od černošedé přes šedou až po bílou s blyštivě bělavými kalcifikacemi (usazeninami vápníku).

Tato čočka je velmi tvrdá a operace bude obtížná.

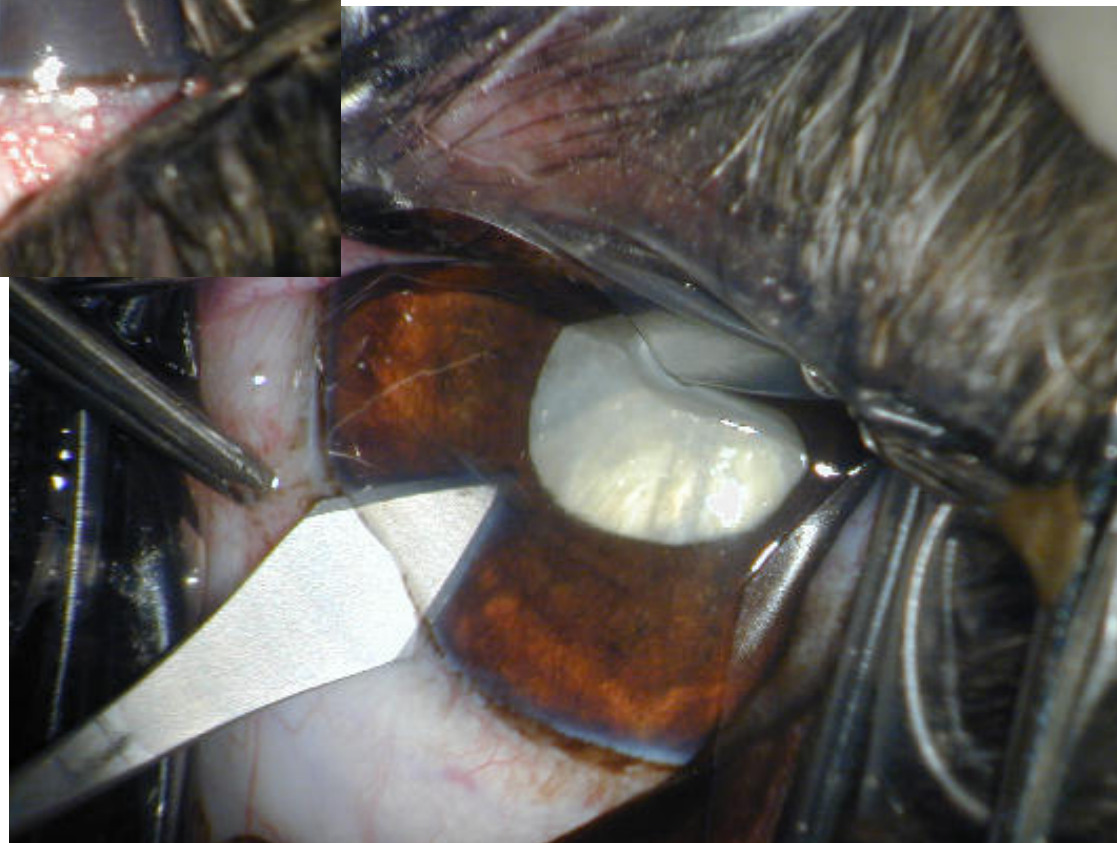


Na začátku operace se zornice uměle rozšíří aplikací adrenalinu, aby byla celá čočka patrná.

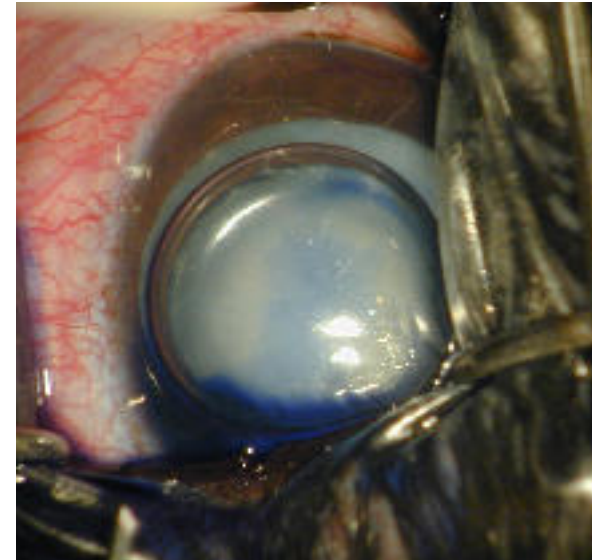
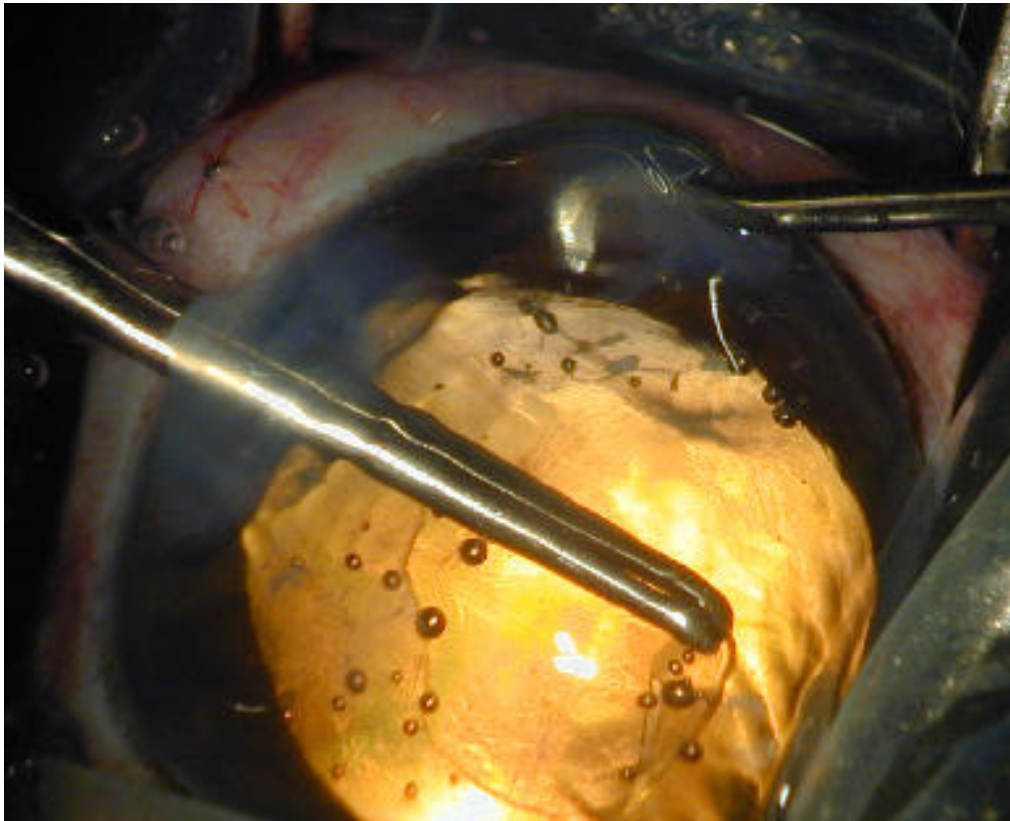


Celý zákrok se provádí 3,2 mm širokým tzv. tunelovým řezem v rohovce. Řez se označuje jako tunelový, neboť vede šikmo a v rohovce vytváří jakýsi „tunel“, který po operaci pomáhá utěsnit ránu proti úniku tekutiny z oka.

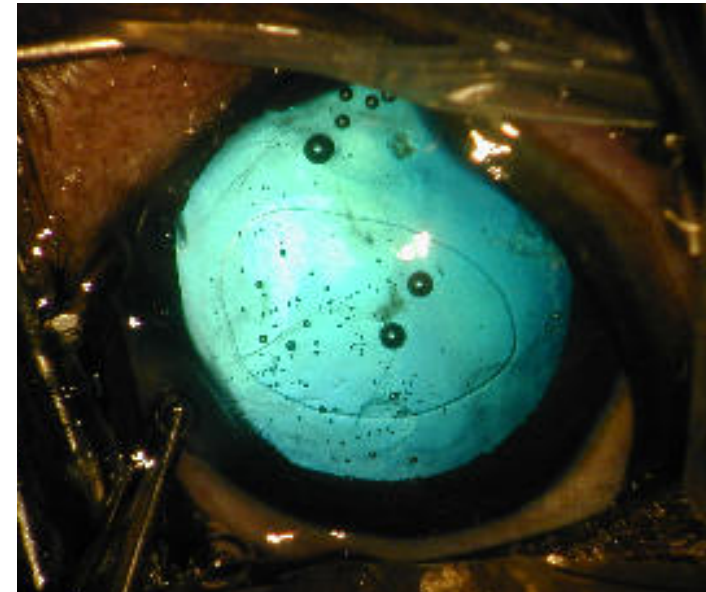
K řezu se používá speciální jednorázový nůž



Pouzdro na přední straně čočky se obarví, aby se stalo lépe viditelným

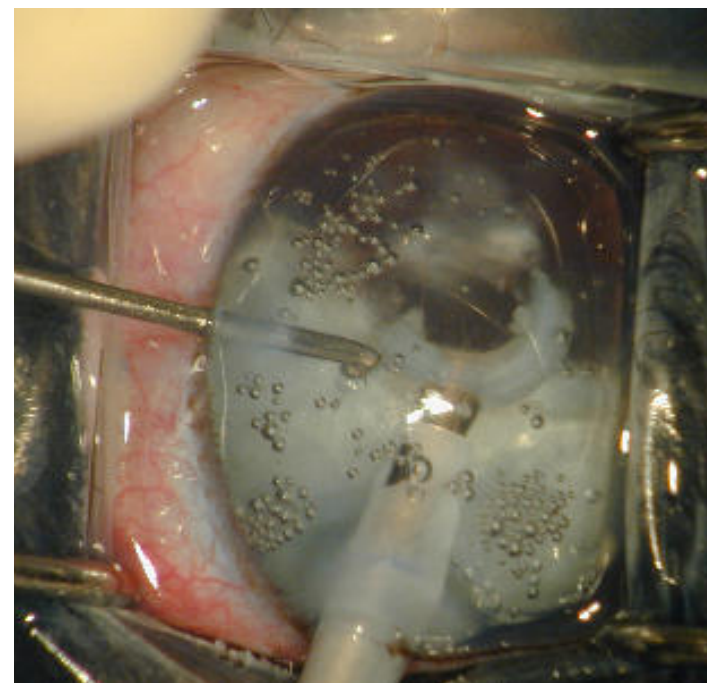
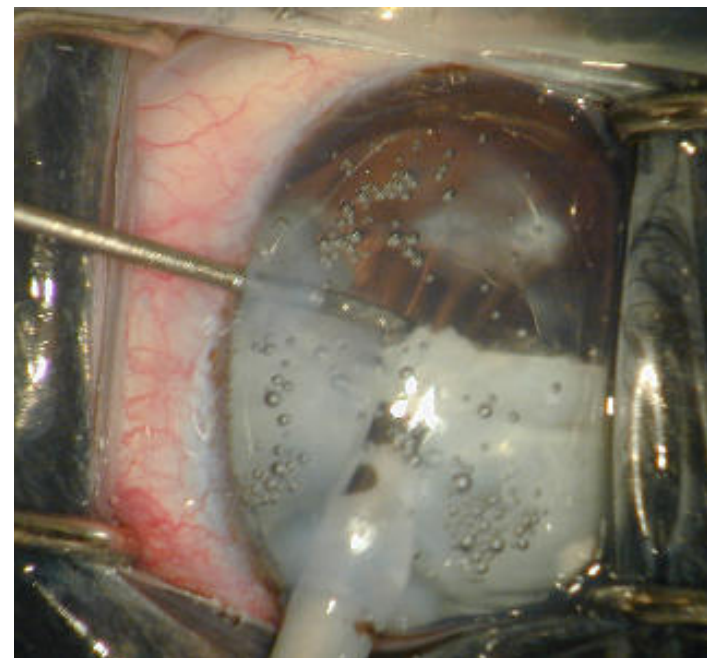
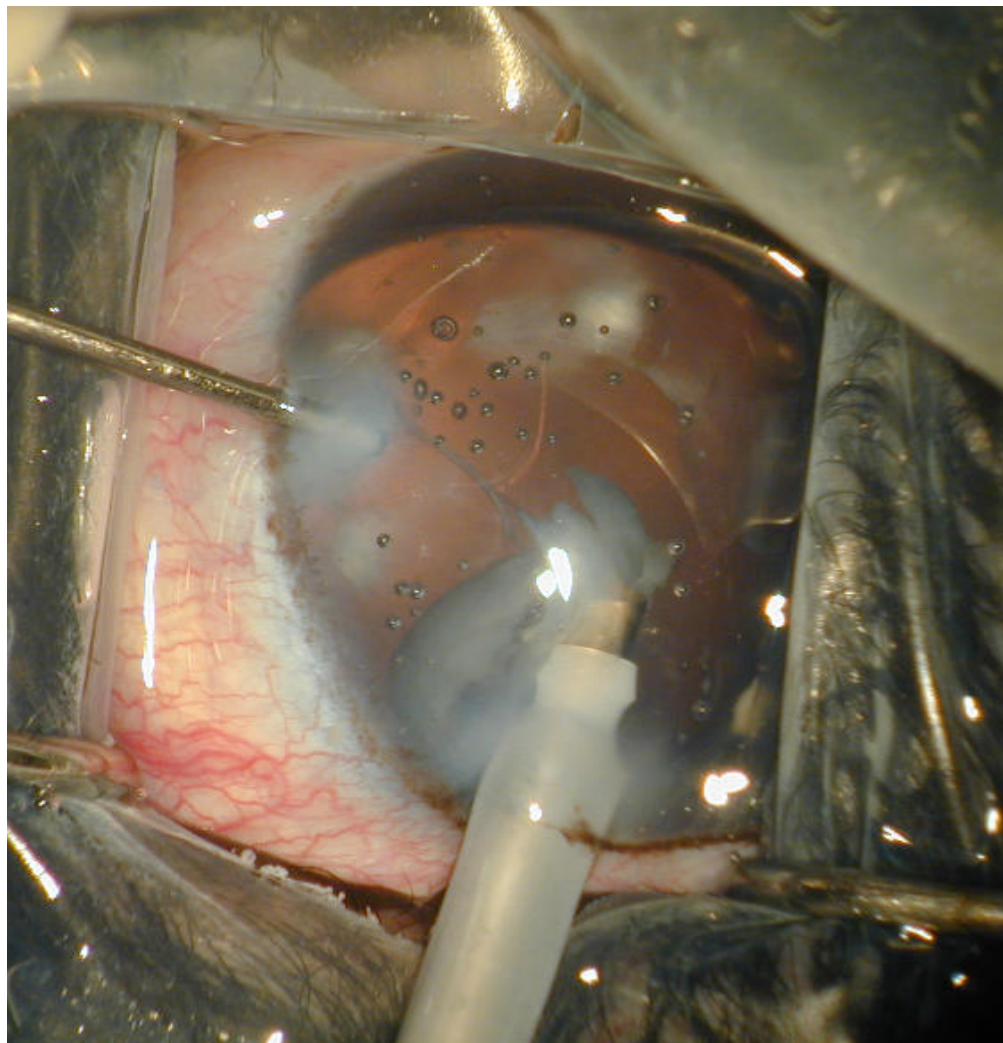


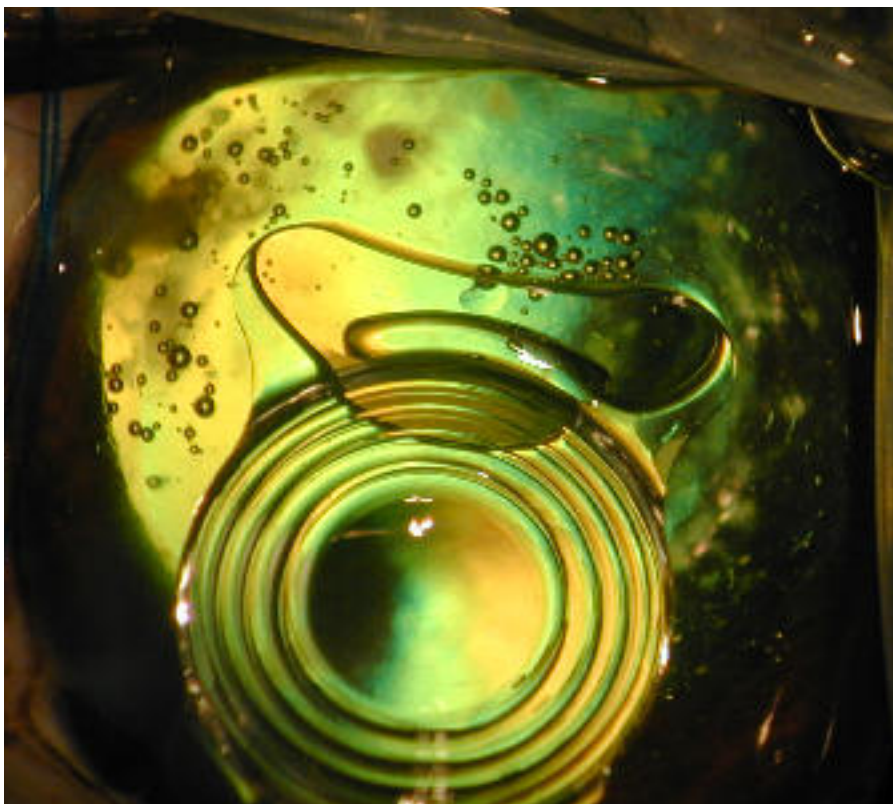
Následně se v pouzdru vytvoří otvor. Toto je poměrně náročná část operace, neboť nesmí dojít k trhlinám v pouzdru.



Otvor musí být dostatečně velký, aby umožnil pohodlnou práci při odstraňování zkaleného obsahu.

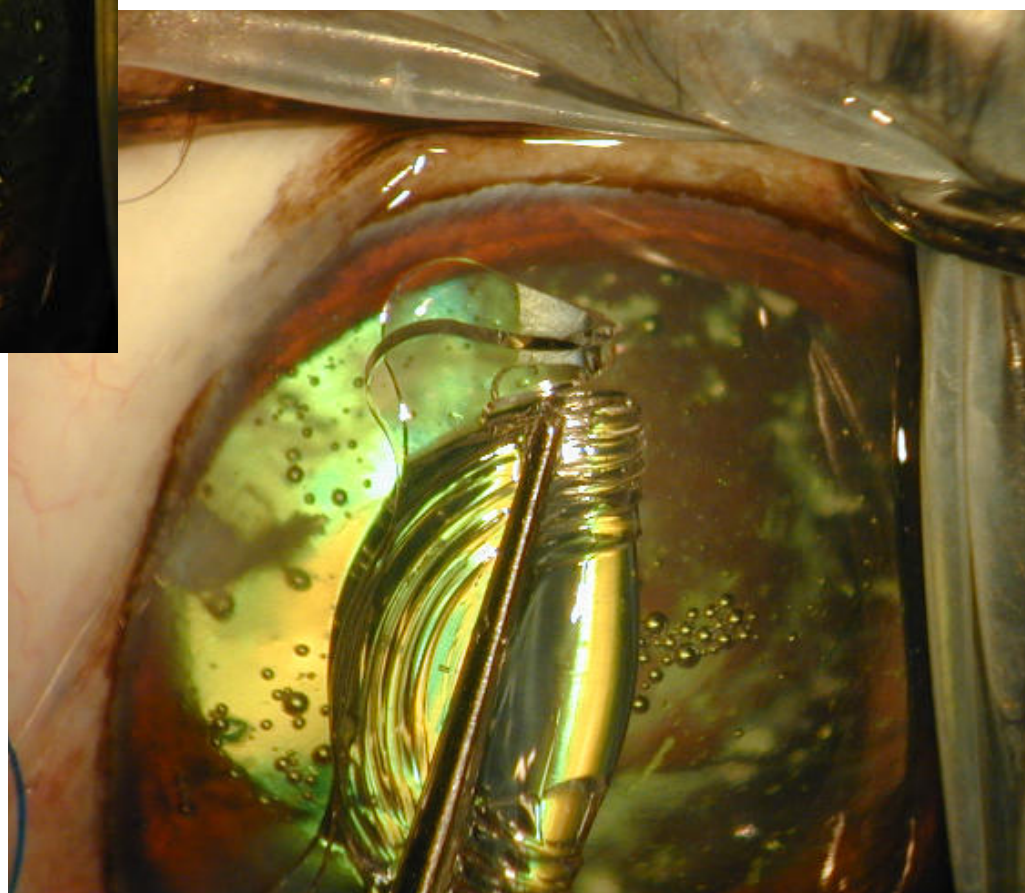
Vlastní odstraňování se provádí technikou fakoemulzifikace, tj. fragmentace obsahu čočky ultrazvukem. Přitom si chirurg pomáhá dalším nástrojem podobným háčku (chopper), kterým se tvrdé jádro čočky štípe na jednotlivé díly, které se potom emulzifikují a odsávají.

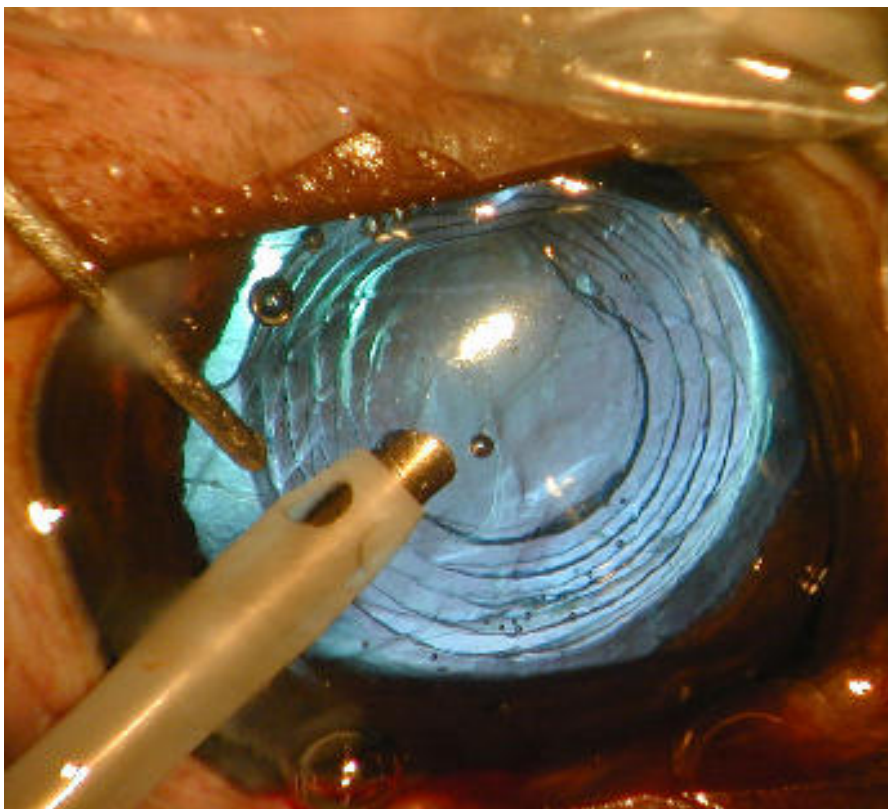




Před implantací nové nitrooční čočky se chirurg přesvědčí o její neporušenosti. Na obrázku je čočka zčásti položena na rohovce oka.

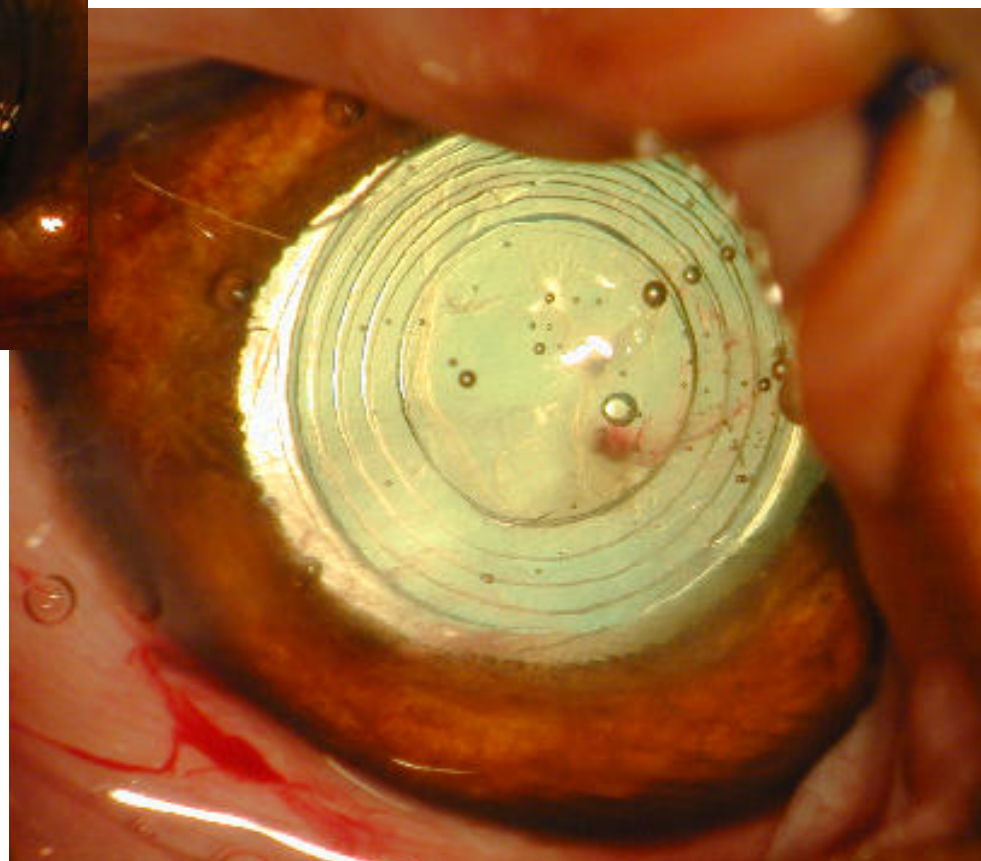
Na dalším obrázku je čočka podélně přeložena a připravena k implantaci. Nové materiály (akrylát), které se k výrobě čoček používají, jsou flexibilní a umožňují čočku implantovat v přeloženém stavu. Toto je velmi výhodné, protože operační rána, kterou se čočka zavádí do oka, se tak zmenšuje na 3,2 mm. Při takto malé ráně hrozí v časném pooperačním období minimum komplikací.





Na obrázku je čočka implantovaná do oka. Do závěru operace zbývá odstranit z oka viskoelastický materiál, který ochraňuje struktury oka během operace a nakonec přidat jeden steh na operační ránu

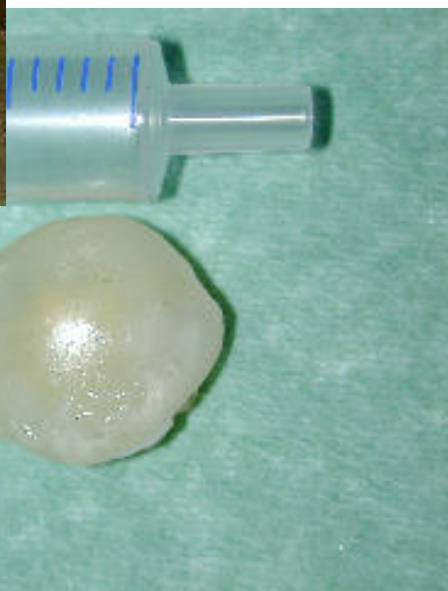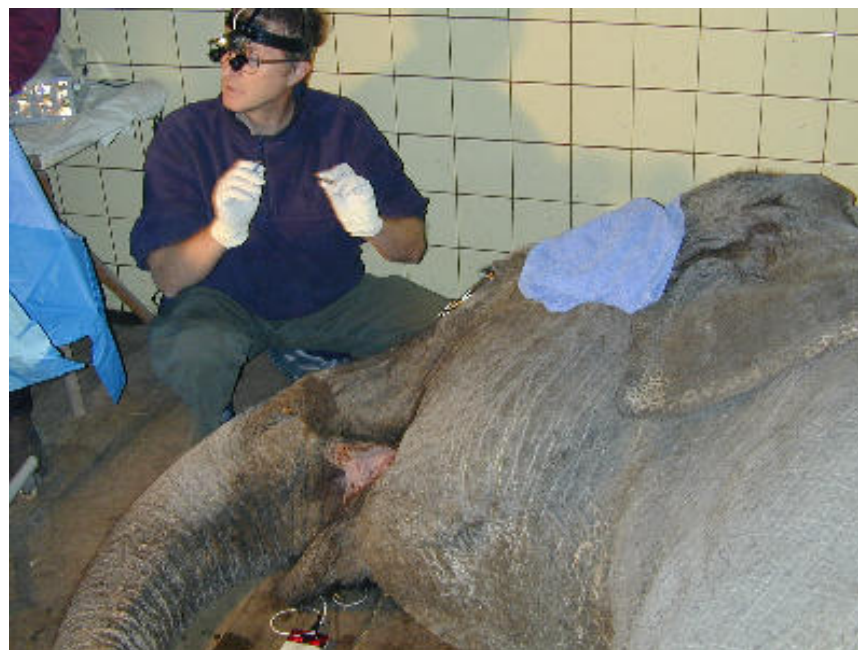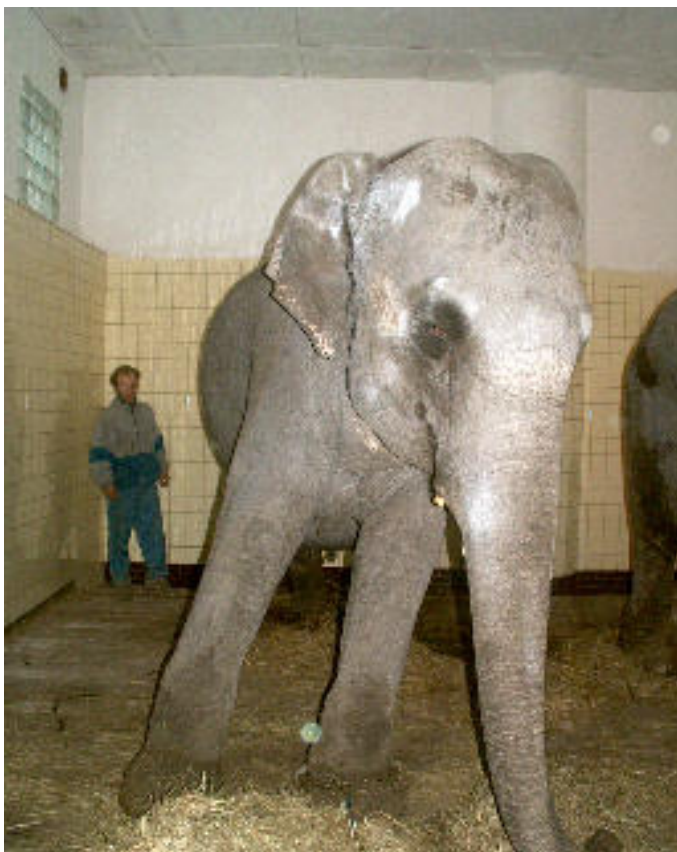Na čočce je patrná centrální optická část (kruh ve středu), která zajišťuje lom paprsků a jejich zaostření na sítnici a pak několik mezikruží, které tvoří oporu pro optickou část. Na dvou protilehlých koncích čočky jsou jakoby ouška (haptiky), kterými se čočka rozpírá v pouzdru a které zajišťují její stabilitu.



Takto vypadá pacient týden po operaci levého oka:



A takto probíhá obdobná operace u slona:



Toto je sloní oční čočka, kterou Doc. Korynta při zákroku odstranil vcelku, neboť již byla utržená a spadlá do oka

